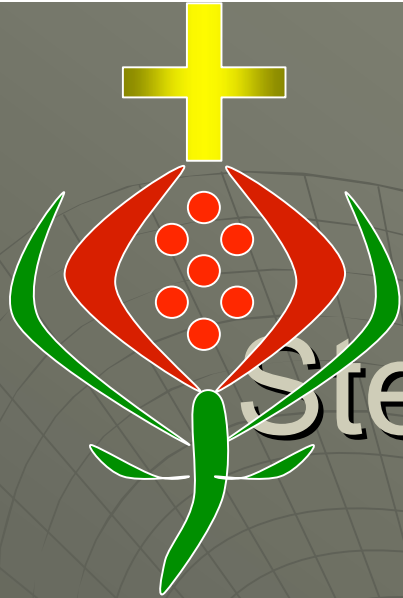

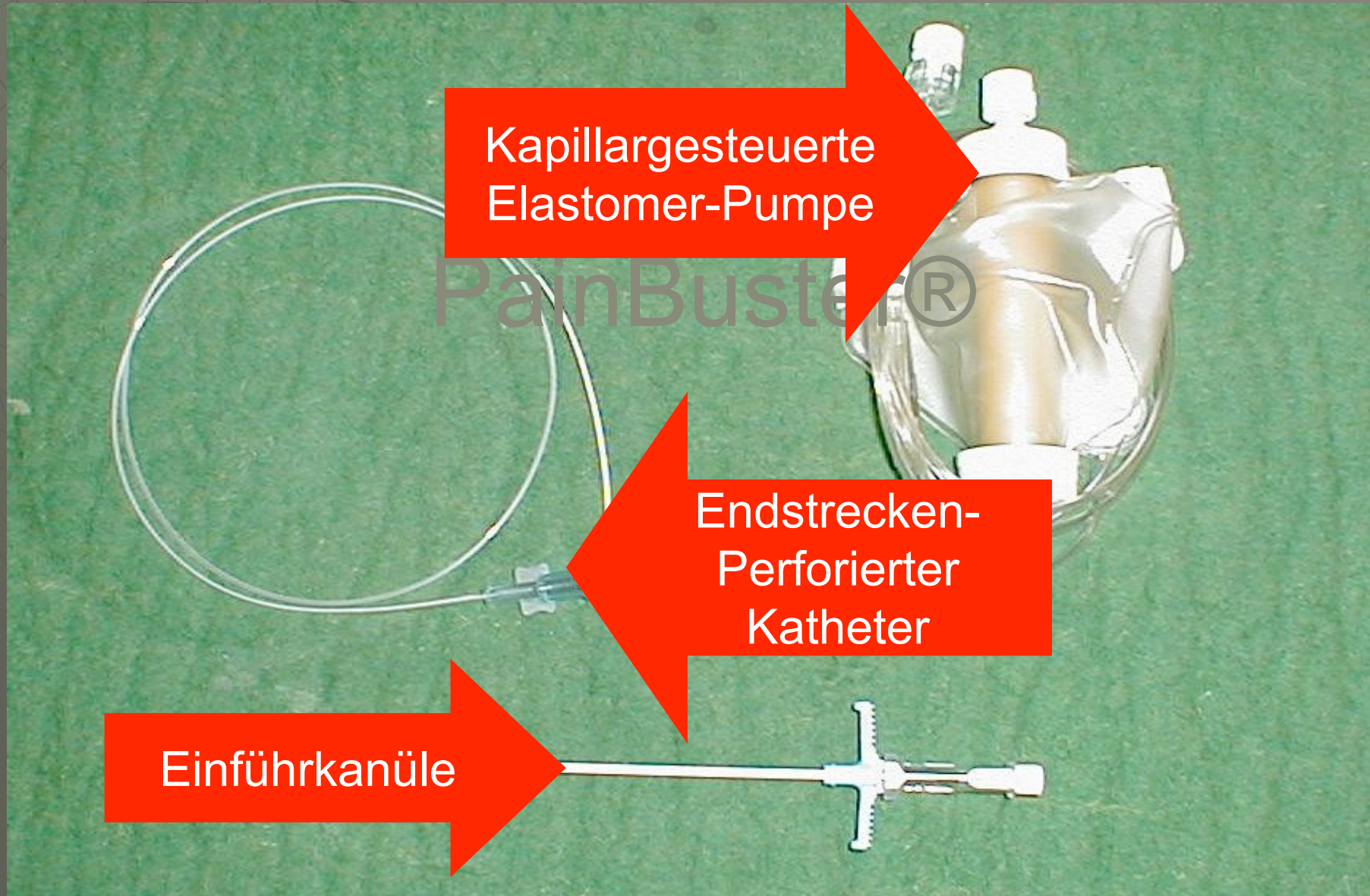
Stellenwert der invasiven Verfahren in der Palliativmedizin

Univ. Prof. Dr. Wilfried Ilias

*Abteilung f. Anästhesiologie, Intensivmedizin und
Schmerztherapie*

Akademisches Lehrkrankenhaus
Barmherzige Brüder Wien

Externe Elastomerpumpe für



Kapillargesteuerte
Elastomer-Pumpe

Endstrecken-
Perforierter
Katheter

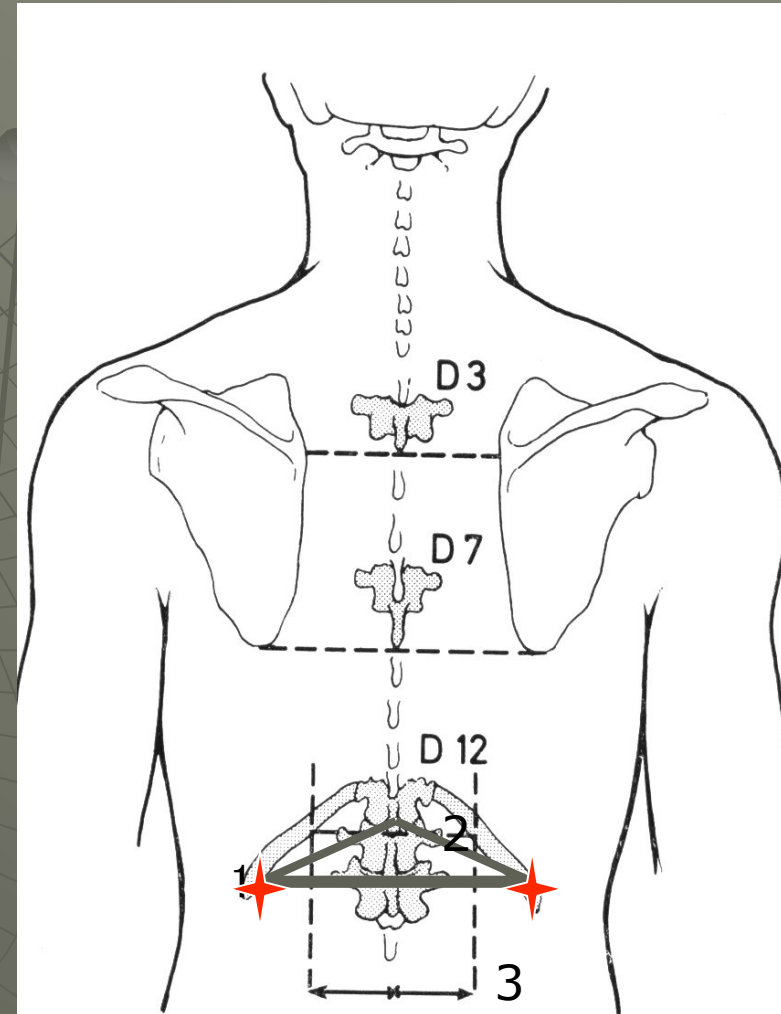
Einführkanüle

Indikationsbeispiel für invasive Methoden

- ◆ Lokalisiert
- ◆ Ausbreitung im nicht motorischen Bereich
- ◆ Hauptursache des Schmerzbildes
- ◆ Stomaträger
- ◆ Katheterträger

Dorsaler Zugang zum Ggl. Cöliacum:

- 📄👉 Gerade durch Dornfortsatz L1
- 📄👉 Gerade vom Schnittpunkt der 12.Rippe zum Dornfortsatz D12
- 📄👉 Einstichpunkte
20G 160 mm
Nadel



Elastomerpumpe :

- ◆ Metallgehäuse
- ◆ Silikon-Gummi Rückwand
- ◆ Zentraler Nachfüllport
- ◆ Exzentrischer Bolus-Port
- ◆ Situation bei Nachfüllung





Externe Schmerzpumpe:

- ◆ Der Patient kann ein Injektion selbst veranlassen
- ◆ Die Elektronische Pumpe verhindert eine Überdosis
- ◆ Freie Beweglichkeit und Komfort ist gewährleistet
- ◆ Port-Modelle für intravenöse und spinale Applikation



Elektronische Schmerzpumpe:

- ◆ Füllung
- ◆ Abrufen einer Zusatzinjektion durch einen Handcomputer
- ◆ Schutz vor Überdosis:
 - ◆ Injektion abgelehnt
 - ◆ Sperrzeit 1:24

CT-gezielte Zerstörung eines Rippennerven:

- ◆ Schmerzursache ist eine Metastase welche auf den Nerven drückt
- ◆ Darstellung der Nervenaustrittsstelle aus dem Rückgrat
- ◆ Die Nadel ist nur an der Spitze elektrisch leitend
- ◆ Der Nerv wird durch Stromstöße erhitzt
- ◆ Durchführung erfolgt in Lokalanästhesie



Indikationsbeispiel für invasive Methoden

- ◆ Lokalisiert
- ◆ Ausbreitung im nicht motorischen Bereich
- ◆ Hauptursache des Schmerzbildes
- ◆ Stomaträger
- ◆ Katheterträger

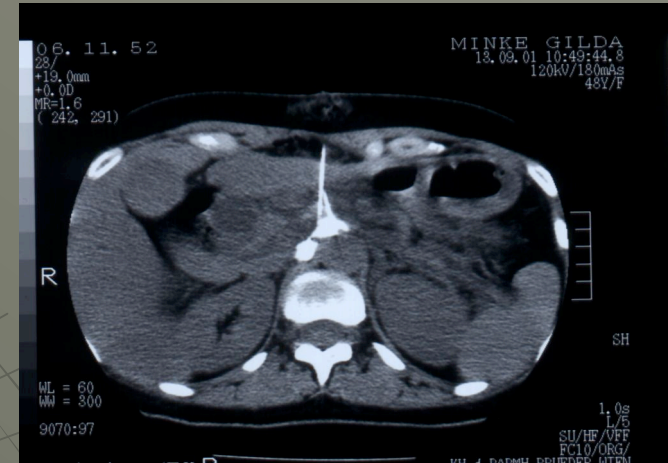
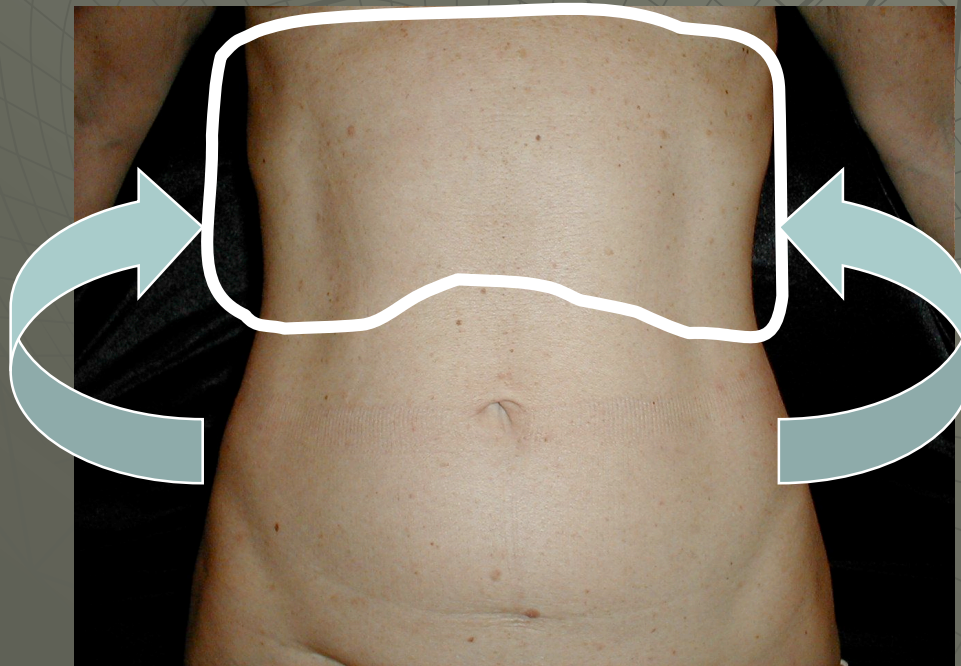
Intrathekale Neurolyse:

- ◆ Alkoholblockade
- ◆ Bauchlage
- ◆ Hüftknick
- ◆ Ausreichenden Liquordruck prüfen
- ◆ 0.5 – 1.5 ml absoluter Alkohol



Fortgeschrittene Lebermetastasierung:

Dehnungsschmerzen im
Oberbauch, Ursache Leberkrebs



Eine Alkoholinjektion
tötet das schmerzende
Nervengeflecht ab

Gürtelförmige Ausbreitung
nach hinten

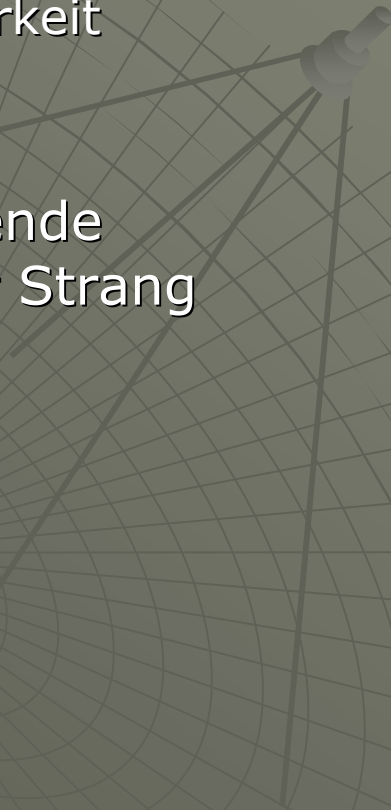Wirbeleinbruch bei Knochentumor:

- ◆ Eingebrochener Wirbelkörper bei Brustkrebs
- ◆ Seit 8 Wochen heftige Rückenschmerzen
- ◆ Einspritzung von Knochenzement in Lokalanästhesie
- ◆ Der Wirbelkörper ist wieder fest und schmerzt nicht mehr



Phenol-Neurolyse Thorakal:

- ◆ Indikation:
 - Lokale Abgrenzbarkeit
 - Schmerzen bei Lungenkrebs
- ◆ Das nervenzerstörende Mittel ist als weißer Strang sichtbar



Sympathicolyse Thorakal:

- ◆ Indikation:
 - Pleura-Schmerz
 - Nicht exakt abgrenzbar
 - Brennend, lanzinierender Charakter
 - Anhaltender Schmerz

